

**Ενδοσκόπηση
του ουροποιητικού συστήματος
στα παιδιά**

Ενδείξεις και Αρχές

Μόσχος Βερβερίδης

Επιμελητής Α΄

Β΄ Χειρουργική Κλινική

Νοσοκομείο Παιδών «Π. & Α. Κυριακού

Ενδοσκόπηση του ουροποιητικού

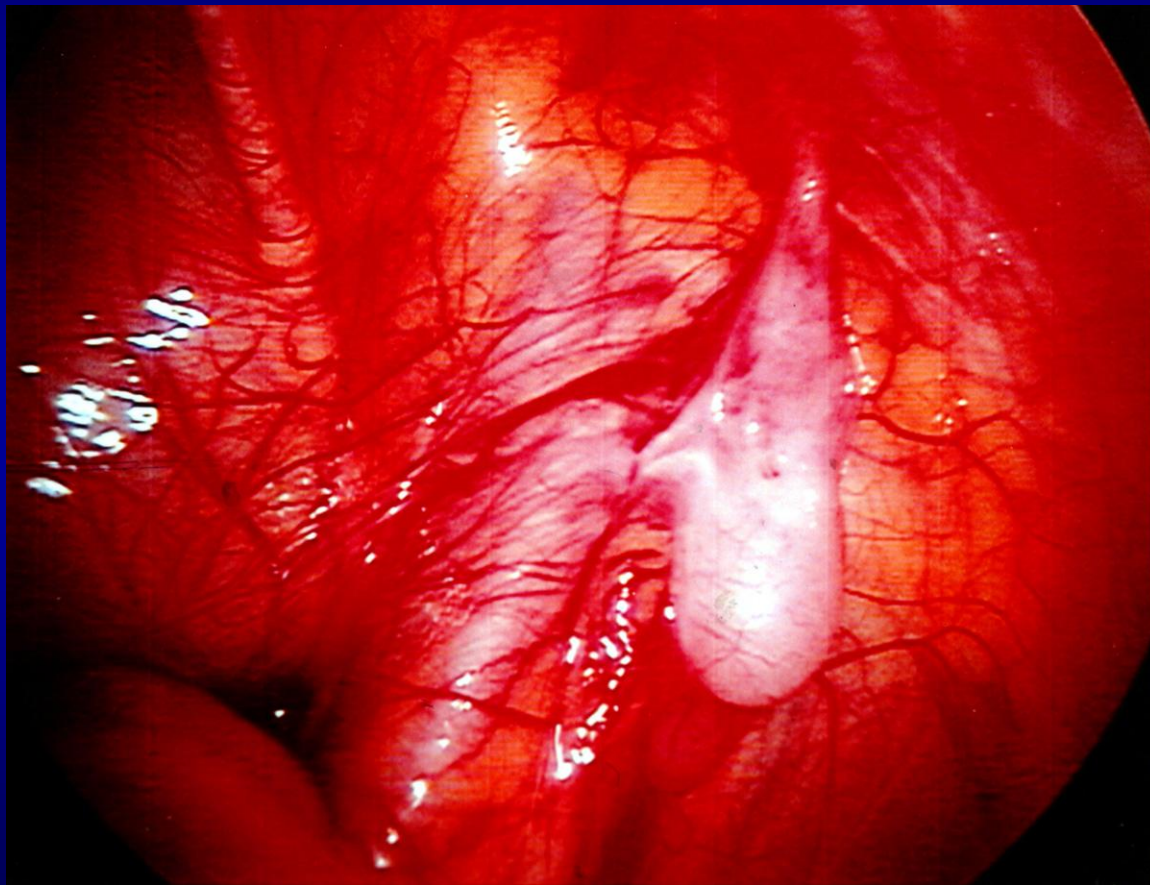
Γενικές κατηγορίες

- Διαγνωστική ενδοσκόπηση
- Επεμβατική ενδοσκόπηση

Διαγνωστική-Ερευνητική Ενδοσκόπηση του ουροποιητικού

- Κυστεο-ουρηθροσκόπηση
 - Ανιούσα ουρητηρο-πυελογραφία
- Κολποσκόπηση
- Λαπαροσκόπηση

Λαπαροσκόπηση στον ενδοκοιλιακό όρχι



Επεμβατική-Χειρουργική Ενδοσκόπηση του ουροποιητικού

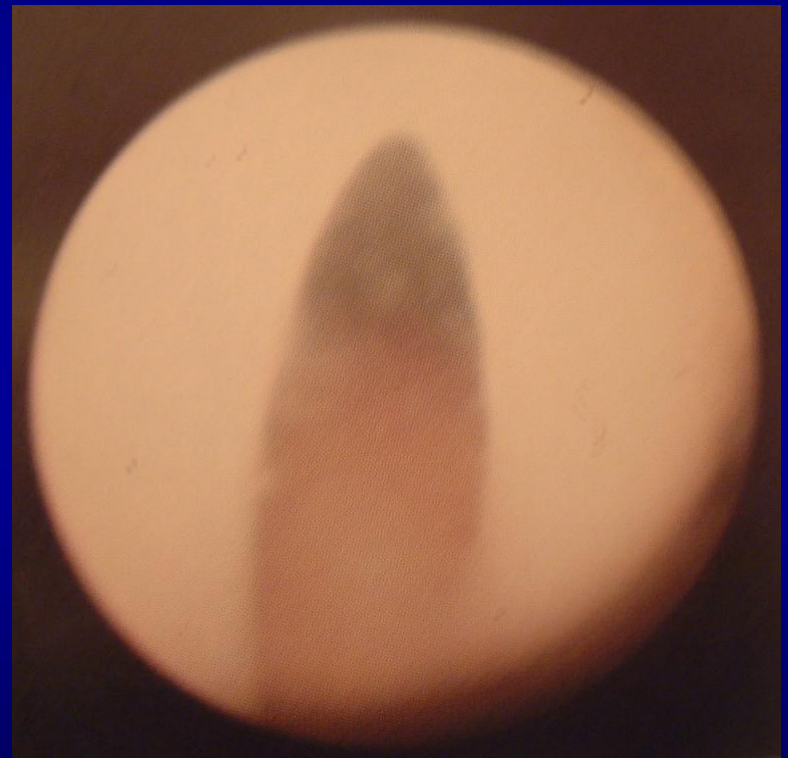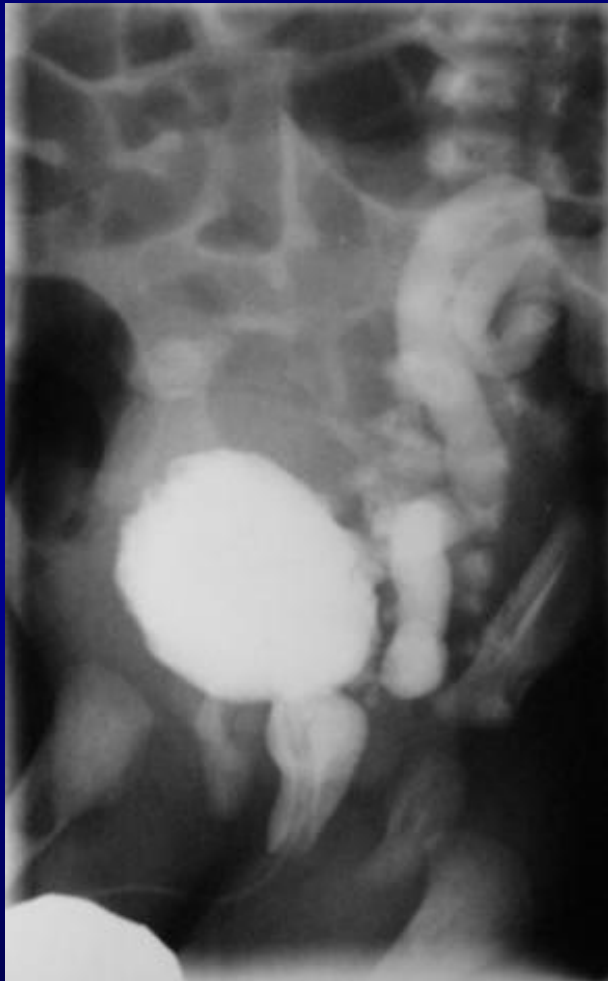
- Ουρηθροσκόπηση
- Κυστεοσκόπηση
- Ουρητηροσκόπηση
- Νεφροσκόπηση
- Κολποσκόπηση
- Λαπαροσκόπηση
- Οπισθοπεριτοναϊοσκόπηση

Διαγνωστική κυστεο-ουρηθροσκόπηση στα παιδιά

Ενδείξεις

- Αμφιλεγόμενος ρόλος στα παιδιά
 - Κίνδυνοι αναισθησίας
 - Πιθανότητας τραύματος στην ουρήθρα
 - Κόστος
- Προηγείται πλήρης απεικονιστική διερεύνηση
 - Υπερηχογράφημα ΝΟΚ
 - Κυστεο-ουρηθρογραφία
 - Σπινθηρογράφημα νεφρών
 - Ενδοφλέβια πυελογραφία
 - Αξονική-Μαγνητική τομογραφία
 - Μαγνητική πυελογραφία

Βαλβίδες ουρήθρας



Ενδείξεις κυστεοσκόπησης- κολποσκόπησης

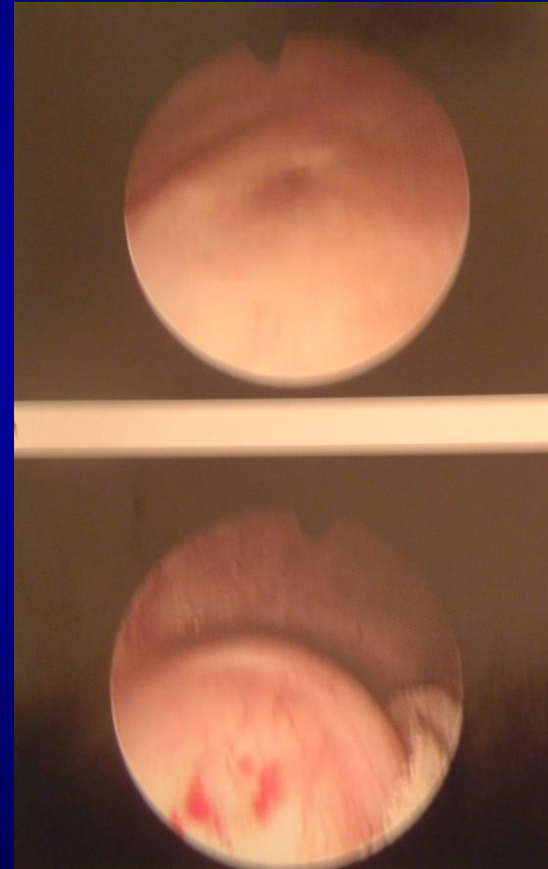
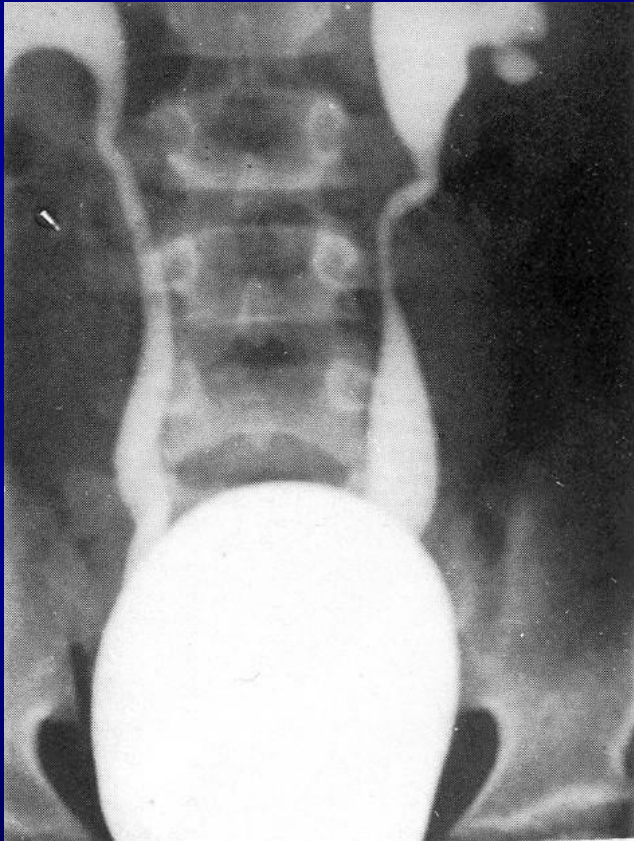
Διερεύνηση παιδιατρικών παθήσεων

- Αιματουρία
- Νεοπλασία
- Συγγενείς ανωμαλίες ουροποιογεννητικού
- Ξένο σώμα στο ουροποιογεννητικό

Ενδείξεις επεμβατικής κυστεοσκόπησης στα παιδιά

- Κυστεο-ουρητηρική παλινδρόμηση
- Βαλβίδες ουρήθρας
- Ουρητηροκλήλη
- Λιθίαση
- Ακράτεια

Ενδοσκοπική αντιμετώπιση παλινδρόμησης



Ενδείξεις κυστεοσκόπησης

Αιματουρία

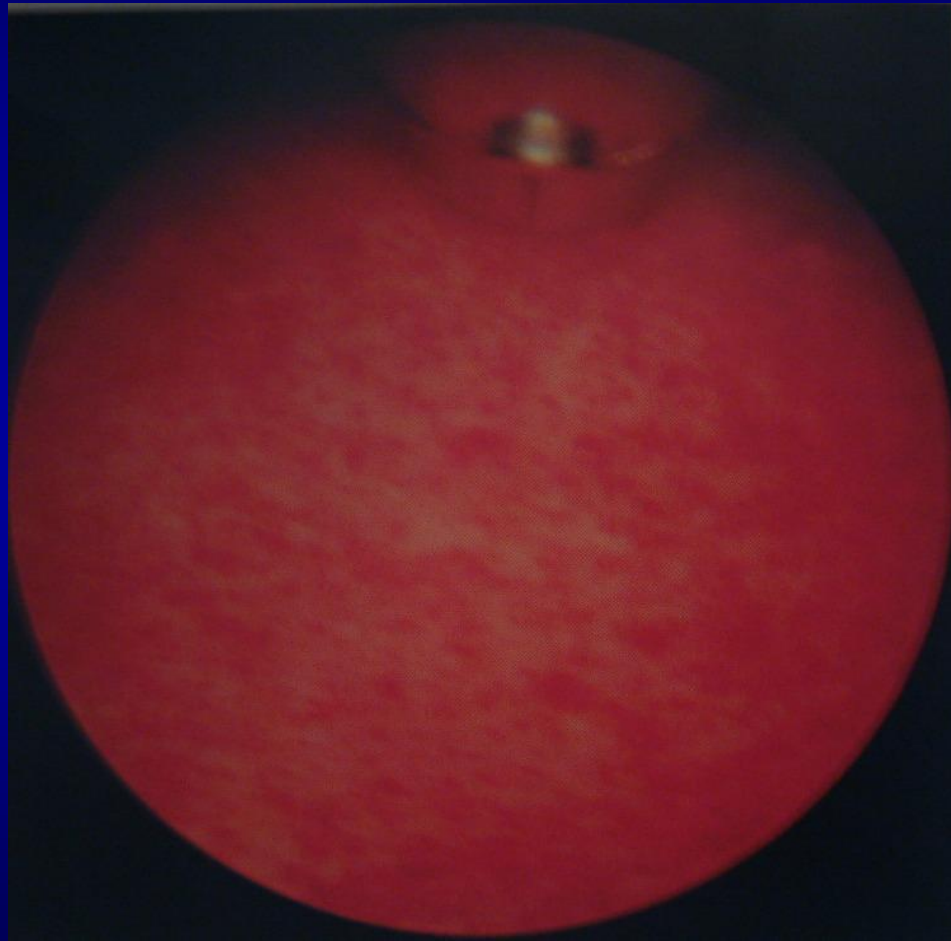
- Συμπτώματα από κατώτερο ουροποιητικό
- Μακροσκοπική αιματουρία
- Τελική αιματουρία
- Υποτροπιάζουσα αιμορραγία
- Ενδοσκόπηση κατά την φάση της ενεργού αιμορραγίας

Ευρήματα κυστεοσκόπησης

Αιματουρία

- Ιδιοπαθής ουρηθρήτις
- Πολύπους-αιμαγγείωμα κύστεως
- Λίθος –ξένο σώμα κύστεως
- Ατροφική κυστίτις
 - χημειοθεραπεία με κυκλοφωσφαμίδη
 - ακτινοθεραπεία

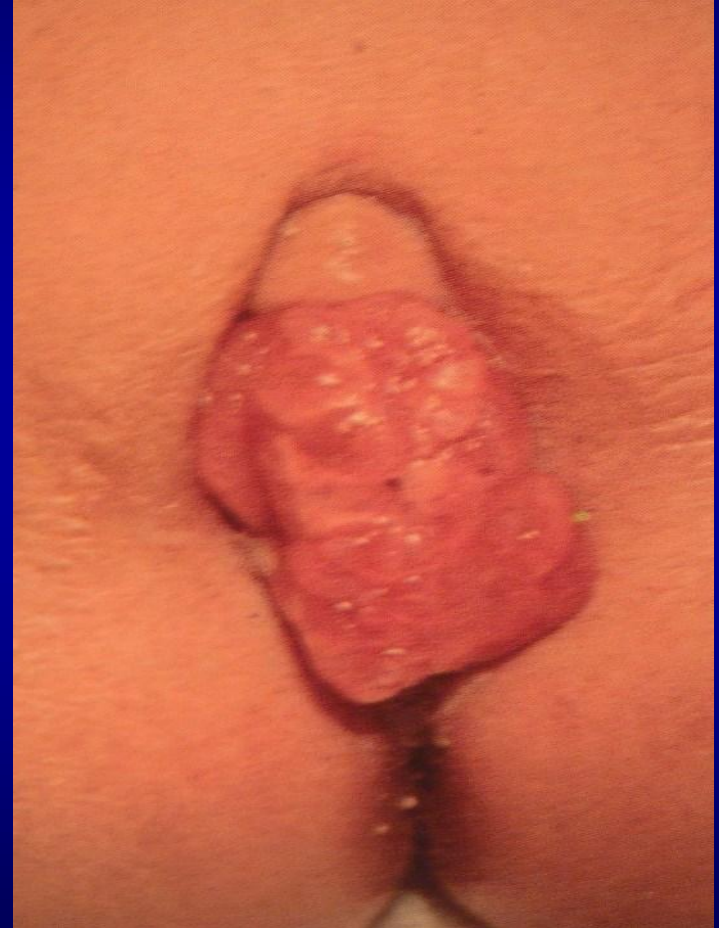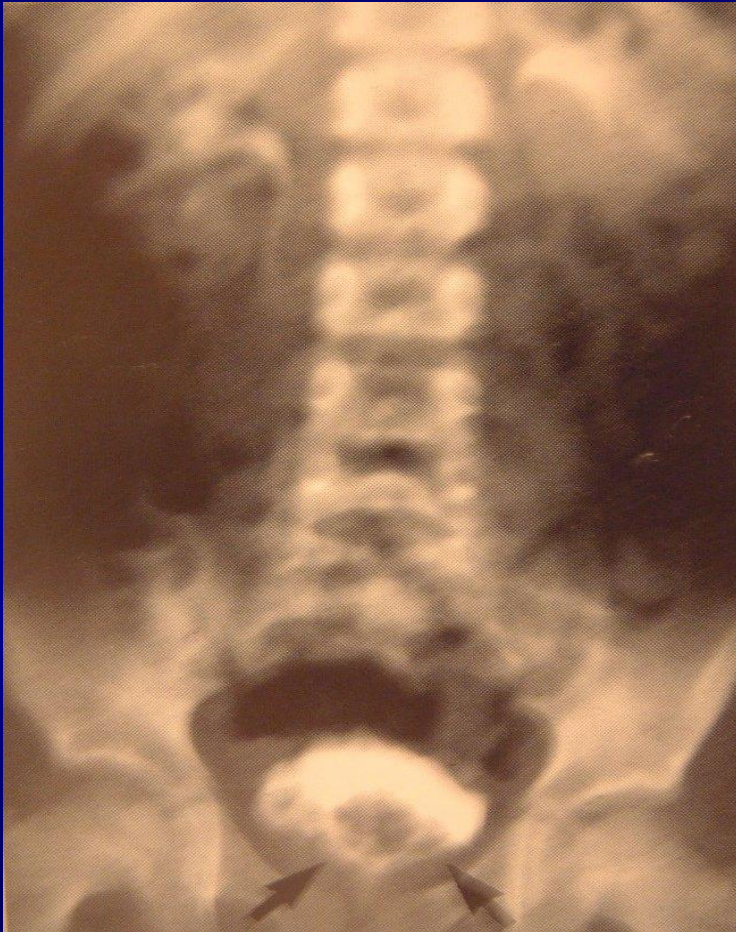Αιμορραγική κυστίτις



Ενδείξεις Ερευνητικής
κυστεοσκόπησης-Κολποσκόπησης
Κακοήθης νεοπλασία

- Ραβδομυοσάρκωμα κύστεως-προστάτη-κόλπου
 - Βιοψία
- Ογκος πυέλου με αμφίβολη προέλευση
- Καθετηριασμός -σκιαγράφιση– παράκαμψη ουρητήρα με απόφραξη

Ραβδομυοσάρκωμα

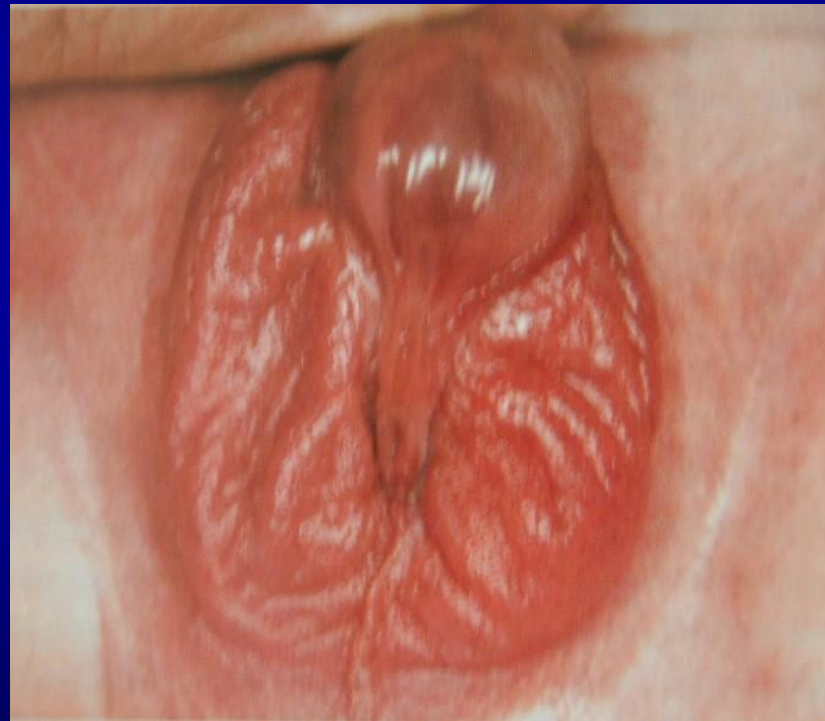

Ενδείξεις Ερευνητικής
κυστεοσκόπησης-Κολποσκόπησης

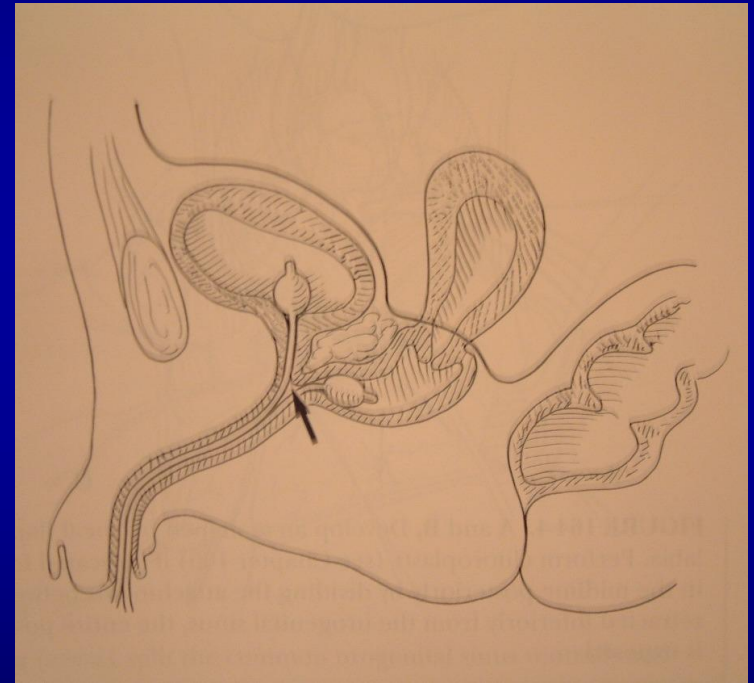
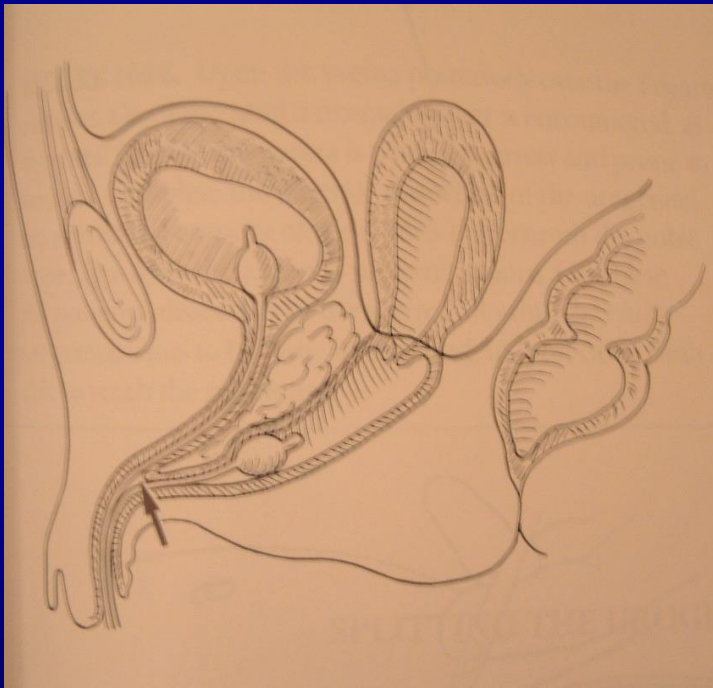
Συγγενείς παθήσεις

- Αμφίβολα έξω γεννητικά όργανα
 - Οσχεικός υποσπαδίας
- Κοινός ουρογεννητικός σωλήνας
 - Θέση και καθετηριασμός κολπικού στομίου
- Κλοάκη
 - Μέτρηση μήκους κοινού σωλήνα
- Διπλασιασμός ουρητήρα
 - Ακράτεια στα θήλεα

Αμφίβολα έξω γεννητικά όργανα

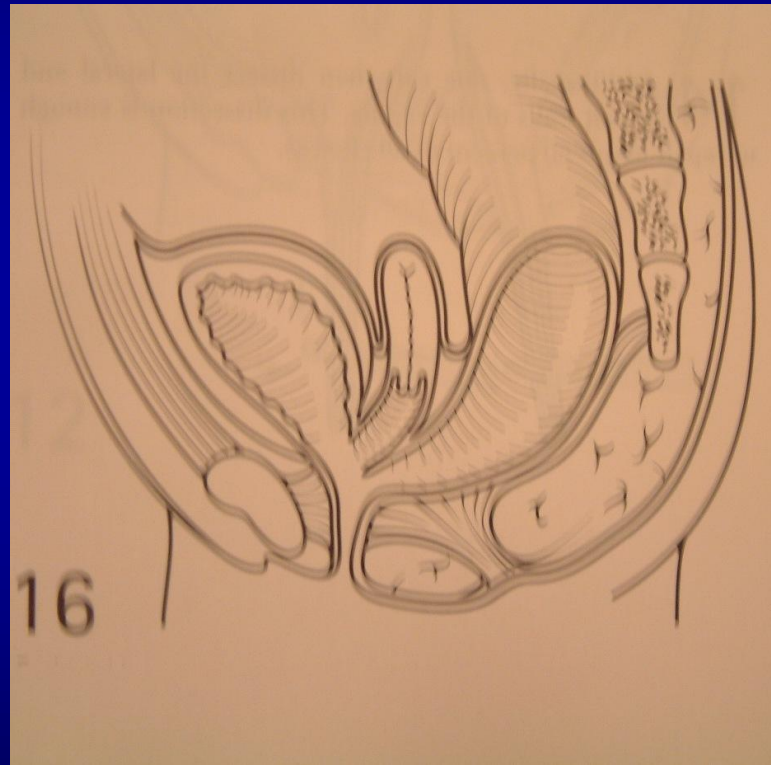


Κοινός ουρογεννητικός κόλπος



Ορθοπρωκτικές ανωμαλίες

Κλοάκη




Ερευνητική
κυστεο-ουρηθροσκόπηση-κολποσκόπηση
Ξένο σώμα και τραύμα

- Αιδοιοκολπίτις με πιθανό ξένο σώμα
 - Καθ' υποτροπήν
 - Αιμορραγική πρόσμιξη
 - Δύσοσμο έκκριμα
- Τραύμα ουρήθρας - περινέου
 - Έλεγχος έκτασης της κάκωσης
 - Καθοδήγηση διεκβολής διουρηθρικού καθετήρα

Επιπλοκές της κυστεοσκόπησης

- Σήψη
 - Περιεγχειρητική προφύλαξη
 - Αποφυγή ενδοσκόπησης σε λοίμωξη
 - Βραχεία διάρκεια επέμβασης
- Κάκωση ουρήθρας
 - Κατάλληλο μέγεθος ενδοσκοπίου
- Διάτρηση κύστεως και ουρητήρα

Παιδιατρικό κυστεοσκόπειο



Αρχές της τεχνικής για την ασφαλή κυστεοσκόπηση στα παιδιά

- Επιλογή του κατάλληλου **μεγέθους** ενδοσκοπείου
 - Νεογνό 7-10 Fr
 - Βρέφος-Παιδί 10 Fr
 - Εφηβος 12-16 Fr
- Εξασφάλιση της διάταξης της ουρήθρας-κόλπου
- Προώθηση με άμεση όραση

Εκπαίδευση στην ενδοσκόπηση του ουροποιητικού

- Η εκπαίδευση τού παιδοχειρουργού είναι ατελής όταν δεν γνωρίζει την διερευνητική ενδοσκόπηση
 - Κυστεοσκόπειο 10 Fr
 - Λαπαροσκόπειο 5 mm
- Η επεμβατική ενδοσκόπηση χρειάζεται μακροχρόνια εκπαίδευση και ειδικό εξοπλισμό

Σχόλια επί της επεμβατικής κυστεοσκόπησης στα παιδιά

- Κυστεο-ουρητηρική παλινδρόμηση
- Αποφρακτικός μεγαουρητήρας
- Βαλβίδες ουρήθρας
- Ουρητηροκήλη
- Ακράτεια
- Λιθίαση

Ευχαριστώ

